

Nazwa kwalifikacji: **Świadczenie usług medycznych w zakresie diagnostyki obrazowej, elektromedycznej i radioterapii**

Oznaczenie kwalifikacji: **MS.19**

Wersja arkusza: **SG**

Czas trwania egzaminu: **60 minut**

MS.19-SG-21.01

## **EGZAMIN POTWIERDZAJĄCY KWALIFIKACJE W ZAWODZIE**

**Rok 2021**

**CZĘŚĆ PISEMNA**

**PODSTAWA PROGRAMOWA  
2017**

### **Instrukcja dla zdającego**

1. Sprawdź, czy arkusz egzaminacyjny zawiera 10 stron. Ewentualny brak stron lub inne usterki zgłoś przewodniczącemu zespołu nadzorującego.
2. Do arkusza dołączona jest KARTA ODPOWIEDZI, na której w oznaczonych miejscach:
  - wpisz oznaczenie kwalifikacji,
  - zamaluj kratkę z oznaczeniem wersji arkusza,
  - wpisz swój numer PESEL\*,
  - wpisz swoją datę urodzenia,
  - przyklej naklejkę ze swoim numerem PESEL.
3. Arkusz egzaminacyjny zawiera test składający się z 40 zadań.
4. Za każde poprawnie rozwiązane zadanie możesz uzyskać 1 punkt.
5. Aby zdać część pisemną egzaminu musisz uzyskać co najmniej 20 punktów.
6. Czytaj uważnie wszystkie zadania.
7. Rozwiązania zaznaczaj na KARCIE ODPOWIEDZI długopisem lub piórem z czarnym tuszem/atramentem.
8. Do każdego zadania podane są cztery możliwe odpowiedzi: A, B, C, D. Odpowiada im następujący układ krerek w KARCIE ODPOWIEDZI:

A	B	C	D
---	---	---	---

9. Tylko jedna odpowiedź jest poprawna.
10. Wybierz właściwą odpowiedź i zamaluj kratkę z odpowiadającą jej literą – np., gdy wybrałeś odpowiedź „A”:

<input checked="" type="checkbox"/>	B	C	D
-------------------------------------	---	---	---

11. Staraj się wyraźnie zaznaczać odpowiedzi. Jeżeli się pomylisz i błędnie zaznaczysz odpowiedź, otocz ją kółkiem i zaznacz odpowiedź, którą uważasz za poprawną, np.

<input checked="" type="checkbox"/>	B	C	<input checked="" type="checkbox"/>
-------------------------------------	---	---	-------------------------------------

12. Po rozwiązaniu testu sprawdź, czy zaznaczyłeś wszystkie odpowiedzi na KARCIE ODPOWIEDZI i wprowadziłeś wszystkie dane, o których mowa w punkcie 2 tej instrukcji.

**Pamiętaj, że oddajesz przewodniczącemu zespołu nadzorującego tylko KARTĘ ODPOWIEDZI.**

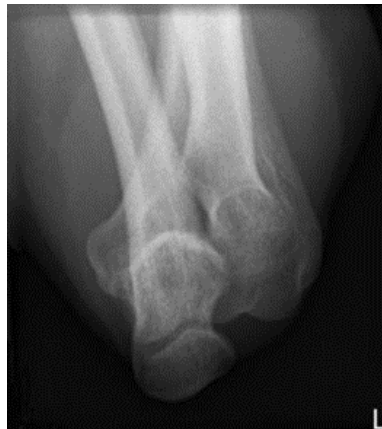**Powodzenia!**

\* w przypadku braku numeru PESEL – seria i numer paszportu lub innego dokumentu potwierdzającego tożsamość

### Zadanie 1.

Którą strukturę anatomiczną i w jakiej projekcji uwidoczniono na radiogramie?

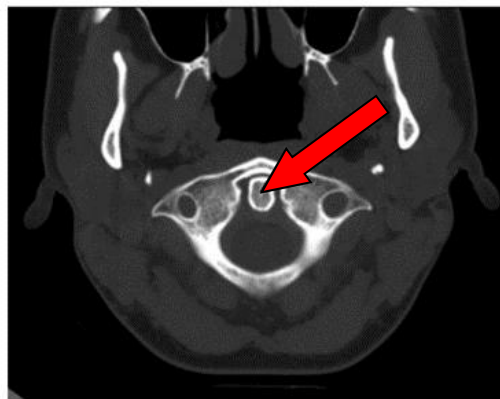
- A. Guz piętowy w projekcji osiowej.
- B. Staw kolanowy w projekcji tunelowej.
- C. Wyrostek łokciowy w projekcji osiowej.
- D. Wyrostek dziobiasty w projekcji skośnej.



### Zadanie 2.

Na przekroju poprzecznym TK kręgosłupa szyjnego strzałką wskazano

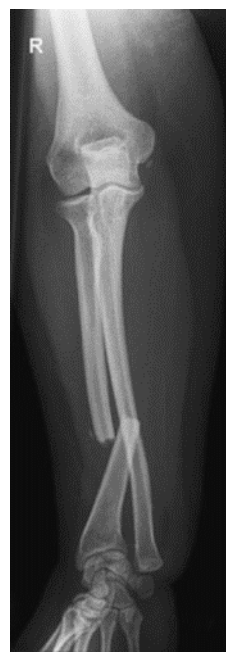- A. rdzeń kręgowy.
- B. ząb kręgu obrotowego.
- C. otwór kręgu szczytowego.
- D. guzek tylny kręgu szczytowego.



### Zadanie 3.

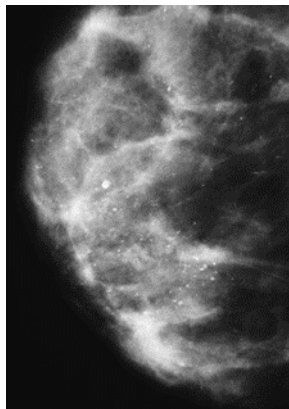
Na radiogramie uwidoczniono złamanie

- A. nasady dalszej kości promieniowej.
- B. nasady dalszej kości łokciowej.
- C. trzonu kości promieniowej.
- D. trzonu kości łokciowej.

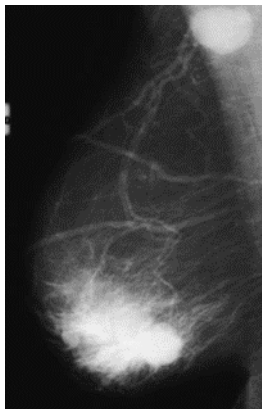

**Zadanie 4.**

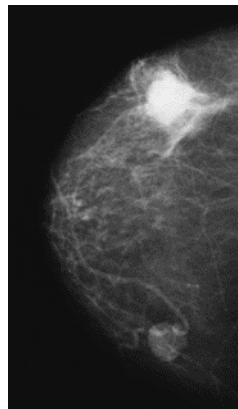
Na którym obrazie rentgenowskim sutka uwidoczniło zmianę patologiczną w obrębie węzłów chłonnych?



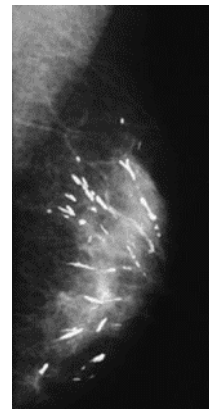
A.



B.



C.

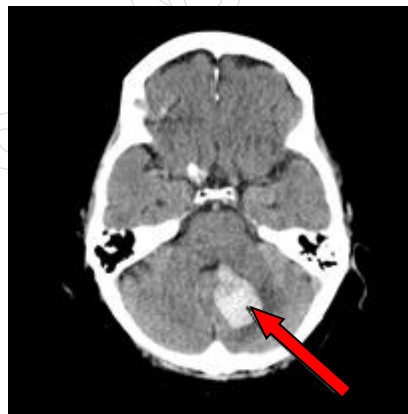

D.

**Zadanie 5.**

Na przekroju poprzecznym TK mózgu strzałką wskazano obszar

- A. hypodensyjny w mózdku.
- B. hyperdensyjny w mózdku.
- C. hypodensyjny w płacie czołowym.
- D. hyperdensyjny w płacie czołowym.



**Zadanie 6.**

Który detektor w radiografii wymaga laserowego czytnika obrazu?

- A. Płyta fosforowa.
- B. Detektor selenowy.
- C. Detektor krzemowy.
- D. Błona halogenosrebrowa.

**Zadanie 7.**

Strzykawką automatyczną do podawania kontrastu jest stosowana przy wykonywaniu

- A. koronarografii.
- B. histerosalpingografii.
- C. cystografii mikcyjnej.
- D. wlewu doodbytniczego.

**Zadanie 8.**

Który system informatyczny jest wykorzystywany do archiwizowania i przesyłania obrazów na stacje diagnostyczne w standardzie DICOM?

- A. RIS
- B. HIS
- C. HER
- D. PACS

**Zadanie 9.**

Który program wtórnej rekonstrukcji obrazów TK pozwala na odwzorowanie wnętrza jelita grubego, tchawicy i oskrzeli?

- A. Wirtualna endoskopia VE.
- B. Prezentacja trójwymiarowa 3D.
- C. Rekonstrukcja wielopłaszczyznowa MPR.
- D. Projekcja maksymalnej intensywności MIP.

**Zadanie 10.**

Który parametr ekspozycji ma decydujący wpływ na kontrast obrazu rentgenowskiego?

- A. Filtracja [mm Al].
- B. Napięcie na lampie [kV].
- C. Iloczyn natężenia promieniowania i czasu [mAs].
- D. Odległość źródła promieniowania od detektora [cm].

**Zadanie 11.**

Pomiar densytometryczny BMD metodą DXA z kręgosłupa powinien obejmować kręgi

- A. L1 - L4
- B. L3 - S1
- C. Th11 - L2
- D. Th9 - Th12

**Zadanie 12.**

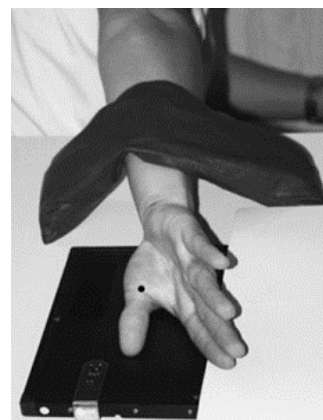Do badania mammograficznego w projekcji skośnej przyśrodkowo-bocznej kąt lampy powinien być ustawiony w zakresie

- A.  $10^\circ \div 15^\circ$
- B.  $20^\circ \div 35^\circ$
- C.  $40^\circ \div 60^\circ$
- D.  $65^\circ \div 70^\circ$

**Zadanie 13.**

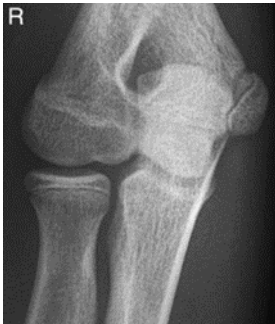Na ilustracji przedstawiono ułożenie pacjenta do zdjęcia rentgenowskiego

- A. bocznego kciuka.
- B. bocznego kości śródreżca.
- C. dłoniowo-grzbietowego kciuka.
- D. grzbietowo-dłoniowego kości śródreżca.

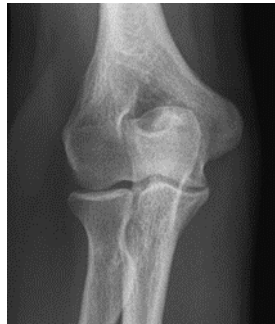

**Zadanie 14.**

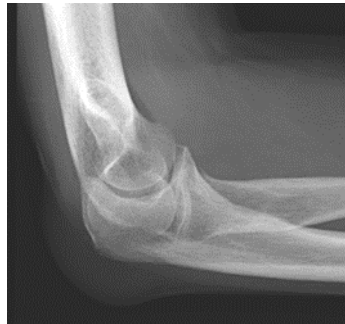Które zdjęcie RTG stawu łokciowego zostało wykonane w projekcji skośnej w rotacji zewnętrznej?



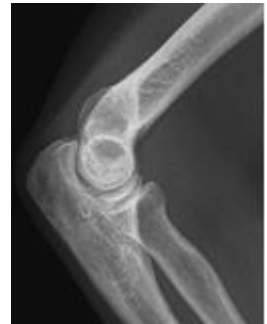A.



B.



C.

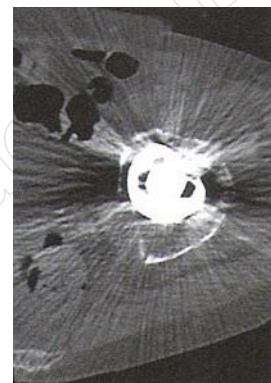


D.

**Zadanie 15.**

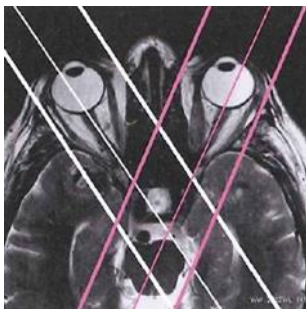Zarejestrowany na obrazie TK artefakt jest spowodowany

- A. ruchem mimowolnym.
- B. metalowym implantem.
- C. nieliniowym osłabieniem wiązki.
- D. wysokim stężeniem środka cieniującego.

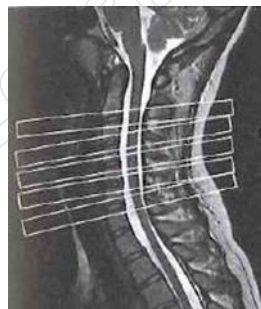

**Zadanie 16.**

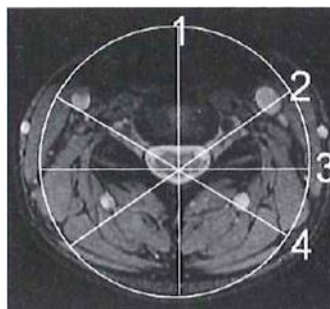
Na którym obrazie MR jest widoczne pasmo saturacji?



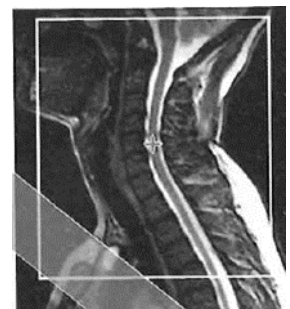
A.



B.



C.



D.

**Zadanie 17.**

Parametr SNR w obrazowaniu MR oznacza

- A. rozmiar matrycy.
- B. wielkość pola widzenia.
- C. stosunek sygnału do szumu.
- D. grubość obrazowanej warstwy.

**Zadanie 18.**

Które ciało obce w obszarze badania **nie stanowi** przeciwwskazania do wykonania MR?

- A. Metalowy opilek w oku.
- B. Wszczepiony rozrusznik serca.
- C. Tytanowa endoproteza stawu biodrowego.
- D. Wszczepiony stymulator układu nerwowego.

**Zadanie 19.**

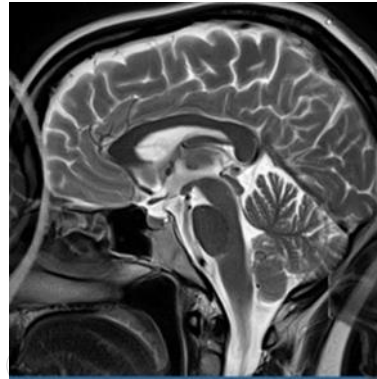Która sekwencja w obrazowaniu MR jest stosowana do uwidocznienia naczyń krwionośnych?

- A. EPI
- B. TOF
- C. DWI
- D. STIR

**Zadanie 20.**

Wskaż przyczynę powstania artefaktu widocznego na obrazie MR.


- A. Błędny dobór cewki gradientowej.
- B. Nieprawidłowa kalibracja aparatu.
- C. Niejednorodność pola magnetycznego.
- D. Wymiary obiektu przekroczyły pole widzenia.



**Zadanie 21.**

Na obrazie scyntygrafii perfuzyjnej serca strzałką wskazano ścianę

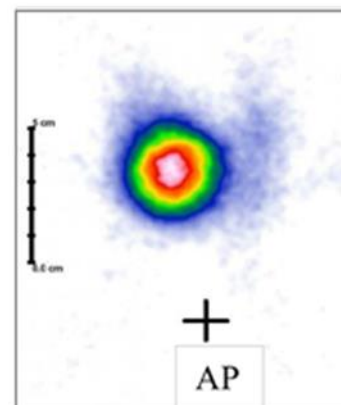
- A. przegrodową serca.
- B. przednią serca.
- C. boczną serca.
- D. dolną serca.



**Zadanie 22.**

Na scyntygramie tarczycy uwidoczniono guzek

- A. zimny w płacie lewym.
- B. gorący w płacie lewym.
- C. zimny w płacie prawym.
- D. gorący w płacie prawym.



**Zadanie 23.**

Który radioizotop jest emiterym promieniowania alfa?

- A.  $^{18}\text{F}$
- B.  $^{131}\text{I}$
- C.  $^{99\text{m}}\text{Tc}$
- D.  $^{223}\text{Ra}$

**Zadanie 24.**

Wskazaniem do wykonania scyntygrafii perfuzyjnej jest

- A. ropień płuca.
- B. zapalenie płuc.
- C. zatorowość płucna.
- D. ciężkie nadciśnienie płucne.

**Zadanie 25.**

W której technice obrazowania zostają zarejestrowane jednocześnie dwa przeciwbieżne kwanty promieniowania gamma o równej energii 511 keV?

- A. Scyntygrafii dynamicznej.
- B. Tomografii komputerowej.
- C. Pozytonowej tomografii emisyjnej.
- D. Tomografii emisyjnej pojedynczego fotonu.

**Zadanie 26.**

Który radiofarmaceutyk należy podać pacjentowi w scyntygrafii perfuzyjnej mózgu?

- A. I-123 NaI
- B. I-131 NaI
- C. Tc-99m MDP
- D. Tc-99m HM-PAO

**Zadanie 27.**

Emisja fali elektromagnetycznej występuje w procesie rozpadu promieniotwórczego

- A. alfa.
- B. gamma.
- C. beta plus.
- D. beta minus.

**Zadanie 28.**

W technice napromieniania SSD mierzona jest odległość źródła promieniowania

- A. od napromienianego guza.
- B. od stołu aparatu terapeutycznego.
- C. od izocentrum aparatu terapeutycznego.
- D. od punktu zdefiniowanego na skórze pacjenta.

**Zadanie 29.**

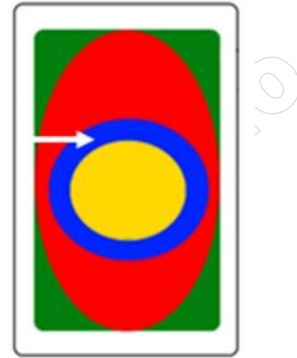
Celem radioterapii paliatywnej **nie jest**

- A. trwałe wyleczenie.
- B. przedłużenie życia.
- C. zmniejszenie dolegliwości bólowych.
- D. zahamowanie procesu nowotworowego.

**Zadanie 30.**

Który obszar napromieniania wskazano na ilustracji strzałką?

- A. Obszar leczony.
- B. Obszar napromieniany.
- C. Kliniczny obszar napromieniania.
- D. Zaplanowany obszar napromieniania.



**Zadanie 31.**

Po wykonanej radioterapii do dokumentacji pacjenta należy wpisać dawkę promieniowania w jednostce

- A. Kiur (Ci)
- B. Grej (Gy)
- C. Siwert (Sv)
- D. Bekerele (Bq)

**Zadanie 32.**

Za wyrównanie ciśnienia między uchem środkowym a otoczeniem odpowiada

- A. narząd Cortiego.
- B. trąbka słuchowa.
- C. błona bębenkowa.
- D. przewód słuchowy.

**Zadanie 33.**

Która składowa prawidłowej krzywej EKG odpowiada powolnej repolaryzacji komórek mięśnia sercowego?

- A. Załamek P
- B. Załamek Q
- C. Odcinek ST
- D. Odcinek TP

**Zadanie 34.**

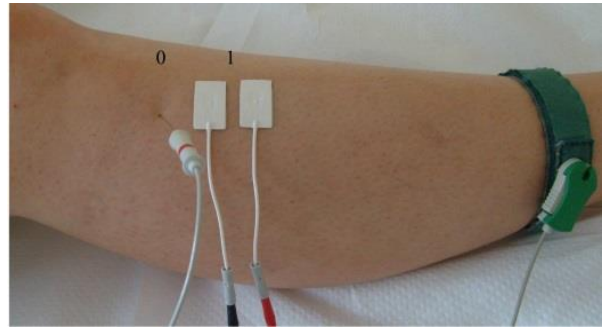
Zarejestrowane na elektrokardiogramie miarowe fale f w kształcie „zębów piły” poprzedzielane prawidłowymi zespolami QRS są charakterystyczne dla

- A. migotania komór.
- B. trzepotania przedsionków.
- C. napadowego częstoskurczu nadkomorowego.
- D. wielokształtnego częstoskurczu przedsionkowego.

**Zadanie 35.**

Na ilustracji przedstawiono przygotowanie pacjenta do badania

- A. EEG
- B. EMG
- C. ERG
- D. KTG



**Zadanie 36.**

W badaniu EEG w systemie „10-20” elektrody w okolicy skroniowej oznaczone są literą

- A. F
- B. P
- C. O
- D. T

**Zadanie 37.**

W badaniu audiometrycznym do oceny przewodnictwa kostnego wybranego ucha słuchawkę kostną należy przyłożyć do

- A. nasady nosa.
- B. guza czołowego.
- C. wyrostka sutkowatego.
- D. guzowatości potylicznej.

**Zadanie 38.**

W badaniu EKG różnice potencjałów pomiędzy lewym podudziem a lewym przedramieniem rejestruje odprowadzenie

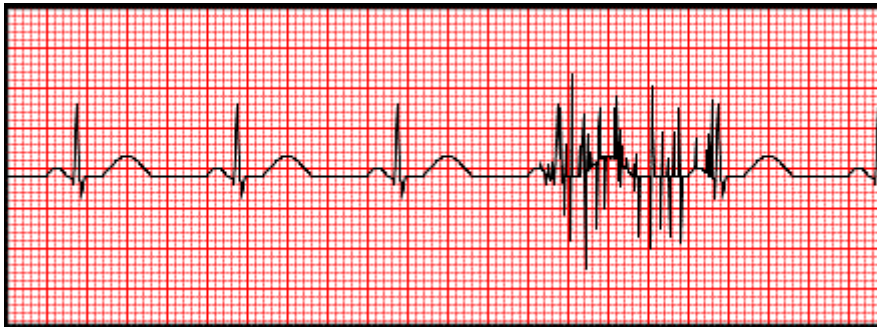
- A. aVL
- B. aVR
- C. III
- D. I

**Zadanie 39.**

Szczytowy przepływ wydechowy zarejestrowany w trakcie badania maksymalnie natężonego wydechu jest oznaczany skrótem

- A. PIF
- B. PEF
- C. FVC
- D. FRC

**Zadanie 40.**



Artefakty zarejestrowane na elektrokardiogramie zostały wywołane przez

- A. stymulator serca.
- B. uszkodzone przewody.
- C. silne drżenie mięśniowe.
- D. nieprawidłowe przyłożenie elektrody.

www.EgzaminZawodowy.info