

Nazwa kwalifikacji: **Świadczenie usług medycznych w zakresie diagnostyki obrazowej,
elektromedycznej i radioterapii**

Oznaczenie kwalifikacji: **MS.19**

Wersja arkusza: **SG**

Czas trwania egzaminu: **60 minut**

MS.19-SG-23.01

EGZAMIN POTWIERDZAJĄCY KWALIFIKACJE W ZAWODZIE

Rok 2023

CZĘŚĆ PISEMNA

**PODSTAWA PROGRAMOWA
2017**

Instrukcja dla zdającego

1. Sprawdź, czy arkusz egzaminacyjny zawiera 11 stron. Ewentualny brak stron lub inne usterki zgłoś przewodniczącemu zespołu nadzorującego.
2. Do arkusza dołączona jest KARTA ODPOWIEDZI, na której w oznaczonych miejscach:
 - wpisz oznaczenie kwalifikacji,
 - zamaluj kratkę z oznaczeniem wersji arkusza,
 - wpisz swój numer PESEL*,
 - wpisz swoją datę urodzenia,
 - przyklej naklejkę ze swoim numerem PESEL.
3. Arkusz egzaminacyjny zawiera test składający się z 40 zadań.
4. Za każde poprawnie rozwiązane zadanie możesz uzyskać 1 punkt.
5. Aby zdać część pisemną egzaminu musisz uzyskać co najmniej 20 punktów.
6. Czytaj uważnie wszystkie zadania.
7. Rozwiązania zaznaczaj na KARCIE ODPOWIEDZI długopisem lub piórem z czarnym tuszem/atramentem.
8. Do każdego zadania podane są cztery możliwe odpowiedzi: A, B, C, D. Odpowiada im następujący układ krater w KARCIE ODPOWIEDZI:

A	B	C	D
---	---	---	---

9. Tylko jedna odpowiedź jest poprawna.
10. Wybierz właściwą odpowiedź i zamaluj kratkę z odpowiadającą jej literą – np., gdy wybrałeś odpowiedź „A”:

<input checked="" type="checkbox"/>	B	C	D
-------------------------------------	---	---	---

11. Staraj się wyraźnie zaznaczać odpowiedzi. Jeżeli się pomylisz i błędnie zaznaczysz odpowiedź, otocz ją kółkiem i zaznacz odpowiedź, którą uważasz za poprawną, np.

<input checked="" type="checkbox"/>	B	C	<input checked="" type="checkbox"/>
-------------------------------------	---	---	-------------------------------------

12. Po rozwiązaniu testu sprawdź, czy zaznaczyłeś wszystkie odpowiedzi na KARCIE ODPOWIEDZI i wprowadziłeś wszystkie dane, o których mowa w punkcie 2 tej instrukcji.

Pamiętaj, że oddajesz przewodniczącemu zespołu nadzorującego tylko KARTĘ ODPOWIEDZI.

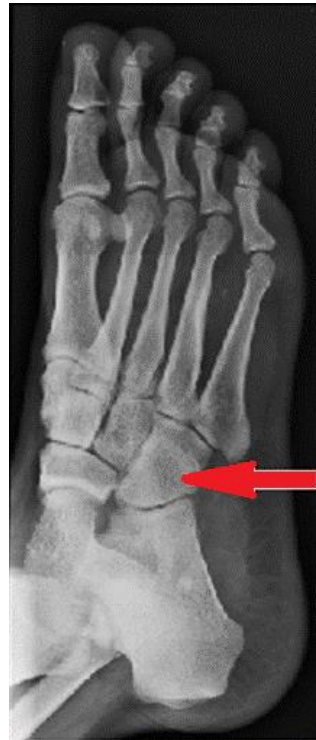Powodzenia!

* w przypadku braku numeru PESEL – seria i numer paszportu lub innego dokumentu potwierdzającego tożsamość

Zadanie 1.

Na radiogramie stopy strzałką wskazano kość

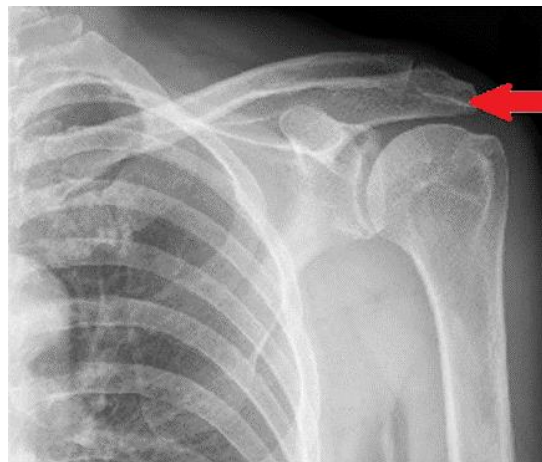- A. łódkowatą.
- B. sześcienną.
- C. klinowatą boczną.
- D. klinowatą przyśrodkową.



Zadanie 2.

Na radiogramie stawu barkowego strzałką wskazano

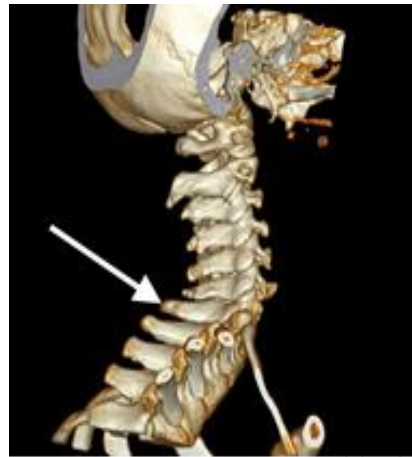- A. wyrostek kruczy łopatki.
- B. wyrostek barkowy łopatki.
- C. guzek większy kości ramiennej.
- D. guzek mniejszy kości ramiennej.



Zadanie 3.

Na obrazie TK kręgosłupa strzałką zaznaczono wyrostek

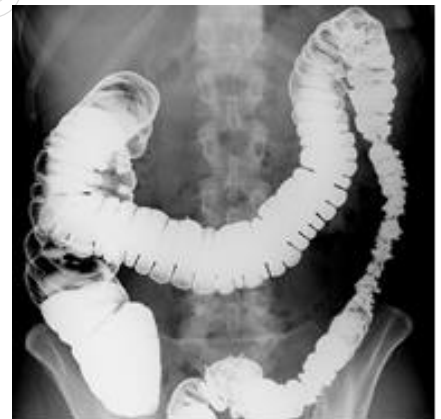- A. żebrowy.
- B. stawowy.
- C. kolczysty.
- D. poprzeczny.



Zadanie 4.

Przedstawiony obraz radiologiczny został zarejestrowany podczas badania jelita

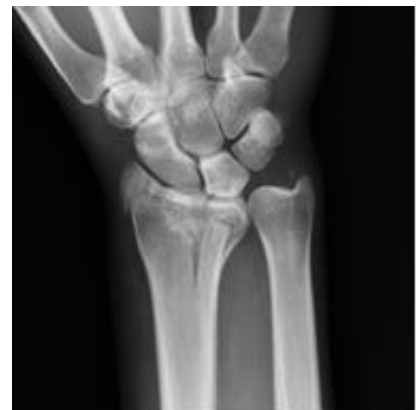- A. cienkiego po doodbytniczym podaniu środka kontrastującego.
- B. grubego po doodbytniczym podaniu środka kontrastującego.
- C. cienkiego po doustnym podaniu środka kontrastującego.
- D. grubego po doustnym podaniu środka kontrastującego.



Zadanie 5.

Na obrazie radiologicznym nadgarstka uwidoczniono złamanie nasady

- A. dalszej kości ramiennej.
- B. bliższej kości ramiennej.
- C. bliższej kości łokciowej.
- D. dalszej kości promieniowej.



Zadanie 6.

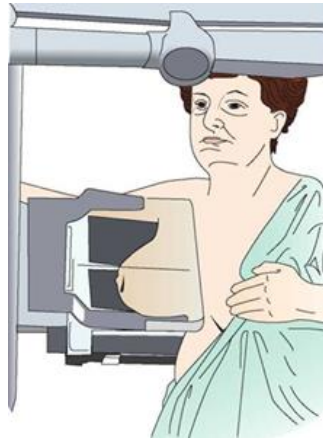Folia wzmacniająca umieszczona w kasecie rentgenowskiej emituje pod wpływem promieniowania X światło

- A. widzialne, wymagające zwiększenia dawki promieniowania do wykonania badania.
- B. widzialne, umożliwiające zmniejszenie dawki promieniowania do wykonania badania.
- C. ultrafioletowe, wymagające zwiększenia dawki promieniowania do wykonania badania.
- D. ultrafioletowe, umożliwiające zmniejszenie dawki promieniowania do wykonania badania.

Zadanie 7.

Na ilustracji przedstawiono pozycjonowanie pacjentki do badania mammograficznego w projekcji

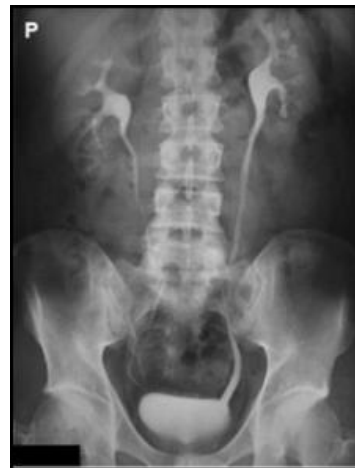- A. dolinowej.
- B. kleopatry.
- C. stycznej.
- D. skośnej.



Zadanie 8.

Zamieszczony rentgenogram został zarejestrowany podczas wykonania

- A. angiografii nerkowej TK.
- B. angiografii nerkowej.
- C. urografii TK.
- D. urografii.



Zadanie 9.

Które środki kontrastujące wykorzystywane są w diagnostyce rezonansem magnetycznym?

- A. Jodowe, nierozpuszczalne w wodzie.
- B. Jodowe, rozpuszczalne w wodzie.
- C. Środki na bazie siarczanu baru.
- D. Środki na bazie gadolinu.

Zadanie 10.

W systemie międzynarodowym czwarty górny ząb mleczny po stronie lewej oznacza się symbolem

- A. 14
- B. 24
- C. 64
- D. 74

Zadanie 11.

Zdjęcie rentgenowskie nadgarstka w przywiedzeniu dołokciowym jest wykonywane w celu uwidocznienia kości

- A. grochowatej.
- B. haczykowatej.
- C. księżycowatej.
- D. łódeczkowatej.

Zadanie 12.

Dawka graniczna wyrażona jako dawka skuteczna (efektywna), dla osób zawodowo narażonych na działanie promieniowania jonizującego wynosi w ciągu roku kalendarzowego

- A. 6 mSv
- B. 8 mSv
- C. 15 mSv
- D. 20 mSv

Zadanie 13.

Osłony na gonady dla osób dorosłych powinny posiadać równoważnik osłabienia promieniowania nie mniejszy niż

- A. 1,00 mm Pb
- B. 0,75 mm Pb
- C. 0,25 mm Pb
- D. 0,20 mm Pb

Zadanie 14.

Jak określa się rekonstrukcję obrazów TK, której wynikiem są obrazy dwuwymiarowe tworzone w dowolnej płaszczyźnie przez wtórną obróbkę zestawionych ze sobą wielu przekrojów poprzecznych?

- A. Wielopłaszczyznowa MPR.
- B. Odwzorowania objętości VTR.
- C. Cieniowanych powierzchni SSD.
- D. Maksymalnej intensywności MIP.

Zadanie 15.


Który system informatyczny służy do archiwizacji i transmisji obrazów radiologicznych?

- A. HL7
- B. IHE
- C. PACS
- D. RIS

Zadanie 16.

Który typ głowicy ultrasonograficznej przedstawiono na ilustracji?

- A. Liniową.
- B. Sektorową.
- C. Konweksową.
- D. Endokawitarną.



Zadanie 17.

Do zdjęcia rentgenowskiego kręgosłupa piersiowego w projekcji AP pacjenta należy ułożyć

- A. na plecach, tak by promień centralny padał na środek mostka.
- B. na brzuchu, tak by promień centralny padał na rękkojęść mostka.
- C. na brzuchu, tak by promień centralny padał nieco powyżej mostka.
- D. na plecach, tak by promień centralny padał na wyrostek mieczykowaty mostka.

Zadanie 18.

Do zdjęcia rentgenowskiego żeber przednich w projekcji skośnej pacjenta należy ustawić

- A. tyłem do lampy rentgenowskiej, stroną badaną bliżej kasety.
- B. przodem do lampy rentgenowskiej, stroną badaną bliżej kasety.
- C. tyłem do lampy rentgenowskiej, stroną badaną oddaloną od kasety.
- D. przodem do lampy rentgenowskiej, stroną badaną oddaloną od kasety.

Zadanie 19.

W których projekcjach wykonuje się standardowe badanie mammograficzne?

- A. Kraniokaudalnej i zrotowanej.
- B. Kaudokranielnej i zrotowanej.
- C. Kraniokaudalnej i skośnej przyśrodkowo-bocznej.
- D. Kaudokranielnej i skośnej przyśrodkowo-bocznej.

Zadanie 20.

Podczas wykonywania zdjęcia rentgenowskiego lewobocznego czaszki promień centralny powinien przebiegać

- A. od lewej do prawej strony czaszki, prostopadle do płaszczyzny czołowej.
- B. od prawej do lewej strony czaszki, prostopadle do płaszczyzny czołowej.
- C. od lewej do prawej strony czaszki, prostopadle do płaszczyzny strzałkowej.
- D. od prawej do lewej strony czaszki, prostopadle do płaszczyzny strzałkowej.

Zadanie 21.

Zadaniem technika elektroradiologa w pracowni naczyniowej jest

- A. przygotowanie cewników.
- B. przygotowanie niezbędnych narzędzi.
- C. wprowadzenie cewnika w światło naczyni.
- D. nadzorowanie czynności aparatury rentgenowskiej.

Zadanie 22.

Nieostrość geometryczna obrazu rentgenowskiego zależy od

- A. wielkości ogniska optycznego.
- B. ilości promieniowania rozproszonego.
- C. grubości emulsji błony rentgenowskiej.
- D. wielkości ziarna luminoforu folii wzmacniającej.

Zadanie 23.

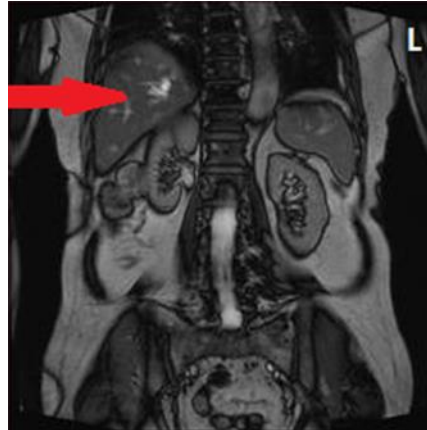
W jaki sposób należy ustawić promień centralny w stosunku do ramienia i przedramienia, by wykonać zdjęcie rentgenograficzne stawu łokciowego u pacjenta z przykurczem?

- A. Prostopadle do kości ramiennej.
- B. Prostopadle do kości promieniowej.
- C. W dwusiecznej kąta zawartego między kasetą a kością ramienną.
- D. W dwusiecznej kąta zawartego między ramieniem a przedramieniem.

Zadanie 24.

Na obrazie MR jamy brzusznej strzałką wskazano

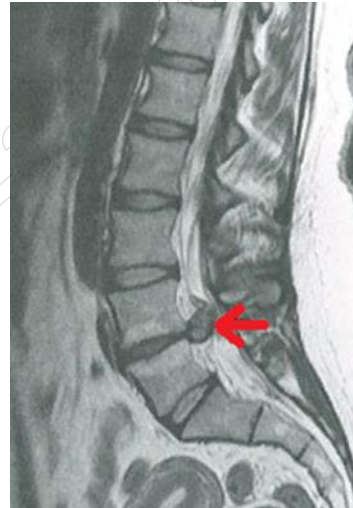
- A. nerkę.
- B. wątrobę.
- C. trzustkę.
- D. śledzionę.



Zadanie 25.

Na obrazie MR kręgosłupa lędźwiowego strzałką wskazano

- A. osteofit na poziomie L2-L3
- B. osteofit na poziomie L4-L5
- C. przepuklinę na poziomie L2-L3
- D. przepuklinę na poziomie L4-L5



Zadanie 26.

Zgodnie z procedurą wzorcową w badaniu MR należy ułożyć pacjenta na brzuchu do diagnostyki

- A. jamy brzusznej.
- B. stawu barkowego.
- C. kręgosłupa szyjnego.
- D. gruczołu piersiowego.

Zadanie 27.

Wysoką rozdzielczość przestrzenną obrazowania MR uzyskuje się przez

- A. zwiększenie wielkości FoV i zwiększenie matrycy obrazującej.
- B. zmniejszenie wielkości FoV i zwiększenie matrycy obrazującej.
- C. zwiększenie wielkości FoV i zmniejszenie matrycy obrazującej.
- D. zmniejszenie wielkości FoV i zmniejszenie matrycy obrazującej.

Zadanie 28.

Do badania MR nadgarstka pacjenta należy ułożyć

- A. na plecach, badana ręka ułożona wzdłuż ciała.
- B. na brzuchu, badana ręka ułożona wzdłuż ciała.
- C. na plecach, badana ręka wyciągnięta ponad głowę.
- D. na brzuchu, badana ręka wyciągnięta ponad głowę.

Zadanie 29.

Obrazowanie w sekwencjach STIR, FLAIR, SE wykonywane jest w badaniu

- A. USG
- B. PET
- C. MR
- D. TK

Zadanie 30.

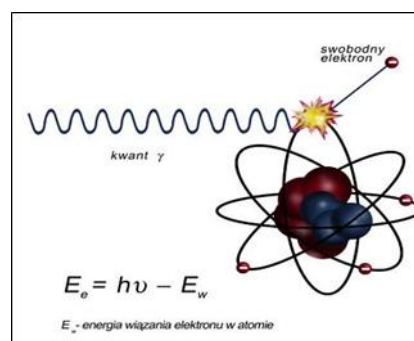
W celu wyeliminowania zakłóceń obrazu MR przez sygnały pochodzące z tkanki tłuszczowej, stosuje się

- A. obrazowanie PD - zależne.
- B. obrazowanie T1 - zależne.
- C. sekwencje FLAIR.
- D. sekwencje STIR.

Zadanie 31.

Na ilustracji przedstawiono zjawisko

- A. anihilacji.
- B. emisji fotonu.
- C. tworzenia par.
- D. fotoelektryczne.



Zadanie 32.

W pozytonowej tomografii emisyjnej PET zostaje zarejestrowane promieniowanie powstające podczas

- A. rozpraszania culombowskiego.
- B. anihilacji pary proton-antyproton.
- C. rozpraszania comptonowskiego.
- D. anihilacji pary elektron-pozyton.

Zadanie 33.

W leczeniu izotopowym tarczycy podaje się

- A. dożylnie emiter promieniowania beta.
- B. doustnie emiter promieniowania beta.
- C. dożylnie emiter promieniowania alfa.
- D. doustnie emiter promieniowania alfa.

Zadanie 34.

„Ognisko zimne” w obrazie scyntygraficznym określa się jako

- A. obszar gromadzący znacznik jak reszta mięszu.
- B. zmianę o większej aktywności hormonalnej.
- C. zmianę najczęściej o charakterze łagodnym.
- D. obszar niegromadzący radioznacznika.

Zadanie 35.

Glukoza podawana pacjentowi w badaniu PET jest znakowana radioaktywnym

- A. torem.
- B. fluorem.
- C. fosforem.
- D. technetem.

Zadanie 36.

Jak oznacza się w radioterapii obszar tkanek zawierający GTV i mikrorozsiewy w fazie niewykrywalnej klinicznie?

- A. IV
- B. TV
- C. PTV
- D. CTV

Zadanie 37.

Brachyterapia wewnątrzjamowa jest wykorzystywana podczas leczenia nowotworu

- A. szyjki macicy.
- B. gałki ocznej.
- C. krtani.
- D. piersi.

Zadanie 38.

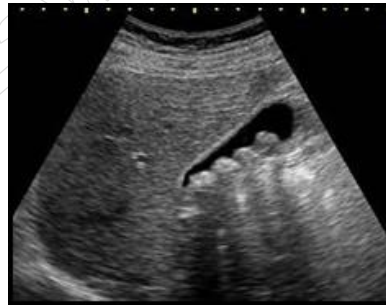W medycznym przyspieszacz liniowym jest generowana wiązka fotonów o energii w zakresie

- A. $0,1 \div 0,5$ MeV
- B. $1 \div 3$ MeV
- C. $4 \div 25$ MeV
- D. $50 \div 100$ MeV

Zadanie 39.

Którą strukturę anatomiczną uwidoczniono na zamieszczonym obrazie USG?

- A. Nerkę lewą ze złożami.
- B. Pęcherz moczowy z kamieniami.
- C. Pęcherzyk żółciowy z kamieniami.
- D. Ciężarną macicę z czterema płodami.



Zadanie 40.

W standardowym badaniu EEG elektrody P3, P4 i Pz umieszcza się na skórze głowy pacjenta nad

- A. płaciami skroniowymi.
- B. płaciami potylicznymi.
- C. korą płaców czołowych.
- D. płaciami ciemieniowymi.